

## SEGMENTACIÓN HEPÁTICA Y SU CORRELATO CON IMÁGENES DE RMN.

DR. MAXIMILIANO LO TÁRTARO\*<sup>1</sup> & DR. CARLOS MEDAN\*<sup>2</sup>.

Equipo de Disección de la Segunda Cátedra de Anatomía, Facultad de Medicina, Universidad de Buenos Aires, Ciudad Autónoma de Buenos Aires, Argentina.

E-Mail de Contacto: maxilortartaro@yahoo.com.ar

Recibido: 08 – 02 – 2010

Aceptado: 22 – 02 – 2010



Dr. Maximiliano  
Lo Tártaro

Revista Argentina de Anatomía Online 2010, Vol. 1, N°1, pp. 11 – 15.

### RESUMEN

La resección segmentaria del hígado constituye el tratamiento de elección actual de las diversas afecciones y procesos tumorales, ya sean benignos o malignos, o lesiones traumáticas. En su constante avance, la cirugía se basa en las resecciones definidas según el conocimiento de la división del hígado en segmentos definida por la clasificación de Healey y Schroy, y Couinaud. El objetivo del presente trabajo es efectuar una descripción anatómica de la segmentación hepática, comparar dicha información con nuestros hallazgos de disección anatómica y realizar finalmente un correlato con imágenes de RMN.

Se utilizó la técnica de inyección-corrosión con resina acrílica de autocurado que permite elaborar moldes de estructuras huecas. Se utilizaron los siguientes materiales: Hígado fijado, resina de polimetacrilato de metilo (polímero) de autocurado, catalizador de polimetacrilato de metilo (monómero) de autocurado, eosina, soda cáustica, instrumentos de disección, entre otros elementos.

La verdadera sistematización se realiza a través de la vena porta, este es el elemento vector por ser la más constante y porque la diada arteria-canalículo biliar la acompañan en su trayecto por el interior del órgano. Según esto definimos como segmentación hepática a la división de la glándula por la arteria, el canalículo biliar y la vena porta, en unidades anatomofuncionales que se comportan como estructuras independientes entre sí. La RMN es el método de elección porque ofrece imágenes que permiten ubicar las lesiones dentro del parénquima hepático, su localización segmentaria, por lo que es de gran valor en el planeamiento preoperatorio de las resecciones segmentarias. Para ello, el conocimiento acabado de la anatomía de la sistematización portal y la integración de las relaciones espaciales intrahepáticas de las lesiones con las venas suprahepáticas y portales, son fundamentales para una correcta interpretación imagenológica y de esta manera para planear las tácticas resectivas y efectuarlas con éxito.

**PALABRAS CLAVE:** Hígado, Segmentación, RMN

### ABSTRACT

Segmental liver resection constitutes the current preferred treatment of various diseases and tumoral processes, both benign or malignant, as well as traumatic injuries. Surgery, in constant advance, is based on resections defined according to the knowledge of the liver's segmental division, as described by Haley and Schroy, and Couinaud's classification. The aim of this work is to describe the anatomy of the liver's segmentation and to compare such information with our findings of anatomical dissection and to correlate this comparison with MRI images.

The injection-corrosion technique was used with self-cured acrylic resin, which allows the elaboration of patterns of hollow structure. The following materials were used: fixed liver, polymethyl methacrylate (polymer) self-cured resin, polymethyl methacrylate (monomer) catalyst, eosin, caustic soda, and dissection elements, amongst others.

The actual liver systematization is made through the Portal vein, which acts as a vector element due to its constant structure and because it is accompanied by dyad artery-bile duct throughout the organ's interior. According to this systematization, we define liver segmentation as the gland's division through the artery, the bile duct, and the Portal vein in anatomofunctional entities that act as individual elements. MRI is the method of choice because it provides images that can help locate injuries inside the liver's parenchyma and the segment location. These functions make the MRI of great value in the pre-surgical planning of segment resections. For these reasons, a complete knowledge of portal systematization and integration of spatial intraliver's relations with supra liver and Portal veins is indispensable in order to elaborate a correct image interpretation and therefore being able to plan resective tactics and carry them out successfully.

**KEY WORDS:** liver, segmentation, MRI

\*AUTORES: \*<sup>1</sup> Jefe de Residentes de Cirugía Hospital Cesar Milstein (Ex Frances) Buenos Aires; Integrante del Equipo de Disección de la 2ª Cátedra de Anatomía, Fac. Medicina, Univ. de Buenos Aires; Integrante del Consejo Científico del Comité Editorial de la Rev.Arg.Anat.Onl. \*<sup>2</sup> Cirujano Hospital Naval Buenos Aires; JTP del Equipo de Disección de la 2ª Cátedra de Anatomía, Fac. Medicina, Univ. de Buenos Aires; Secretario Asociación Argentina de Anatomía; Co-Editor Rev.Arg.Anat.Onl.

### INTRODUCCIÓN.

La resección segmentaria del hígado constituye el tratamiento de elección actual de las diversas afecciones y procesos tumorales, ya sean benignos o malignos, o lesiones traumáticas (Bismuth, 1982; Mukai y col., 1987b).

En su constante avance, la cirugía deja atrás los conceptos de lóbulo derecho e izquierdo clásicos y los reemplaza por resecciones basadas en el conocimiento de la división del hígado en segmentos definida por las clasificaciones de Healey y Schroy y Couinaud. Estos segmentos presentan una sistematización precisa de sus

de sus vecinos por planos relativamente avasculares comportándose los mismos en la disección como un elemento muy útil de clivaje o sección (Bismuth, 1982; Mukai y col., 1987b; Mukai y col., 1987a; Faraoni, 1995; Mitidieri, 1997).

El objetivo del presente trabajo es efectuar una descripción anatómica de la segmentación hepática, corroborar dicha información con nuestros hallazgos de disección anatómica y realizar finalmente un correlato con imágenes de RMN. De esta forma, intentamos reflejar la segmentación hepática en imágenes altamente sensibles y específicas, y que constituyen los métodos de diagnóstico no invasivos de elección hoy en día para el estudio

preoperatorio del paciente que va a ser sometido a una hepatectomía segmentaria.

### Anatomía Hepática en el Adulto

Según Couinaud (1971), la segmentación hepática tiene su fundamento en la distribución intraparenquimatosa de las ramas del pedículo hepático, vena porta, conducto biliar y arteria hepática, y en los territorios hepáticos dependientes de la misma. Según este autor esta sistematización tiene como elemento director a la vena porta (la arteria y el conducto biliar ramifican de una manera similar). Estos conductos, por división sucesiva dan origen a las ramas primarias, a las ramas secundarias o sectoriales y por último los vasos que irrigan a los segmentos. Por su parte, Healey y Schroy (1953), por su parte, fueron los primeros en dividir el hígado en partes funcionales. Sugirieron una clasificación basada en los conductos biliares y la ramificación de la arteria hepática. Dividieron el hígado en izquierdo y derecho y describieron cinco segmentos: medial, lateral, posterior, anterior y caudado. El hígado está dividido en base a la línea de Cantlie. Esta se extiende desde el lado izquierdo de la fosa vesicular a la izquierda de la vena cava inferior.

A continuación, comparamos ambas clasificaciones:

Partes	Clasificaciones			
	J.E. Healey y P.C. Schroy (1953)		C. Couinaud (1957) (1971)	
	Segmento	Subsegmento	Segmento	Subsegmento
Dorsal	Caudado	Derecho	Lóbulo	I
		Izquierdo	Caudado	
Izquierda	Lateral	Superior	Lateral	II
		Inferior		III
	Medial	Superior	Paramediano	IV
		Inferior		V
Derecha	Anterior	Inferior	Paramediano	VIII
		Superior		VI
	Posterior	Inferior	Lateral	VII
		Superior		

**Vena Porta** (en cursiva se encuentra la clasificación de Healey y Schroy).

La vena porta es el elemento más constante no sólo en su disposición en el hilio sino también en su segmentación intrahepática. La arteria y las vías biliares en su distribución siguen la disposición de la vena porta.

La vena porta llegada al hilio del hígado se divide en rama derecha e izquierda, que Couinaud llama vena porta derecha e izquierda respectivamente.

La vena porta derecha mide generalmente 3 cm. de largo, parece continuar al tronco porta y a 1 o 2 cm. de su origen da ramas al lado derecho del segmento I - caudado (segmento perteneciente al lóbulo izquierdo). Luego siguiendo su trayecto en la cisura lateral derecha se divide en 2 ramas, la vena centrosuperior para el segmento paramediano (V - anterior inferior y VIII - anterior superior) y la vena lateroinferior para el segmento lateral (VI - posterior inferior y VII - posterior superior). La vena centrosuperior proporciona ramas anteriores, medias y posteriores; las anteriores van al segmento V - anterior inferior, las posteriores van al segmento VIII - anterior superior y las medias van a ambos segmentos.

La vena lateroinferior da dos grandes contingentes venosos, las venas angulares para el segmento VI - posterior inferior, y laterales para el segmento VII - posterior superior.

La vena porta izquierda es más larga y tiene un trayecto más constante. Presenta dos partes: el segmento transverso y el segmento umbilical. El primero va por la parte izquierda de la cisura transversa, se incurva hacia delante constituyendo el cayado de la vena porta izquierda. De ahí es donde comienza el sector umbilical,

que luego de un trayecto de 1 o 2 cm. se dilata y forma un lago conocido como receso de Rex. Este receso se encuentra ubicado en el punto en que el ligamento redondo se une a la cara anterior de la vena porta izquierda.

La porción transversa emite de su cara posterior ramas al lóbulo Spiegel (segmento I - caudado, para Healey y Schroy). De su cara anterior nace la rama angular izquierda o angular de Rex y Couinaud, que se dirige al segmento II - lateral superior (para Healey y Schroy).

La porción umbilical luego de formar el receso de Rex se divide en dos astas, derecha e izquierda que van a los segmentos III y IV respectivamente (15,17,18), lateral superior y medial superior, respectivamente (según Healey y Schroy).

### MATERIALES Y MÉTODO.

#### Materiales

- Hígado fijado.
- Jeringas de 20 y 60 cc.
- Guías de macrogoteo.
- Sondas nasogástricas s-09 y k31.
- Linos 100 y 70.
- Resina de polimetacrilato de metilo (polímero) de autocurado.
- Catalizador de polimetacrilato de metilo (monómero) de autocurado.
- Eosina.
- Pinzas de disección y adsonn.
- Pinzas tipo Köcher y Kelly.
- Tijeras metzenbaum e iris.
- Soda cáustica.
- Cámara digital Sony (Caber-shot 3.2 megapixels).

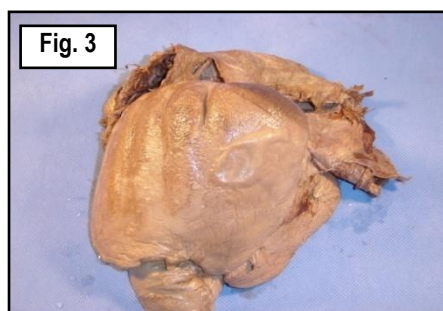
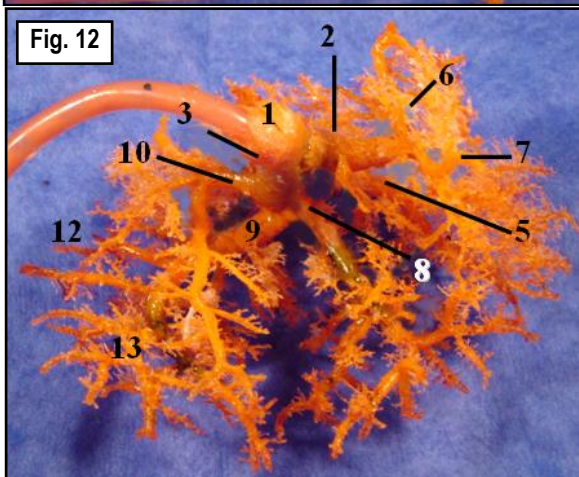



Fig. 3. Vista anterior del hígado formolizado previo a la inyección-corrosión. Fig. 5. Proceso de Inyección-Corrosión. Fig. 7. Segmentación hepática posterior al proceso de inyección-corrosión.

**Método**

Se utilizó la técnica de inyección-corrosión con resina acrílica de autocurado que permite elaborar moldes de estructuras huecas. Se disecaron ambos hilos del hígado, se identificó el pedículo portal y las venas suprahepáticas, las cuales fueron ligadas con lino a una sonda nasogástrica conectada a una guía de macrogoteo. Una vez ligados ambos pedículos fueron lavados con agua caliente para extraer los coágulos. Se inyectó el pedículo anteroinferior con la resina y el catalizador, a esta mezcla se le adicionó eosina. Posteriormente se lo sumergió en agua a 100° C. por un tiempo de 20 minutos para acelerar la polimerización. Por último la pieza fue sometida a una solución corrosiva con soda cáustica al 30% por 7 días, para obtener finalmente el molde de la vía portal inyectada sin el estroma y el parénquima hepático.



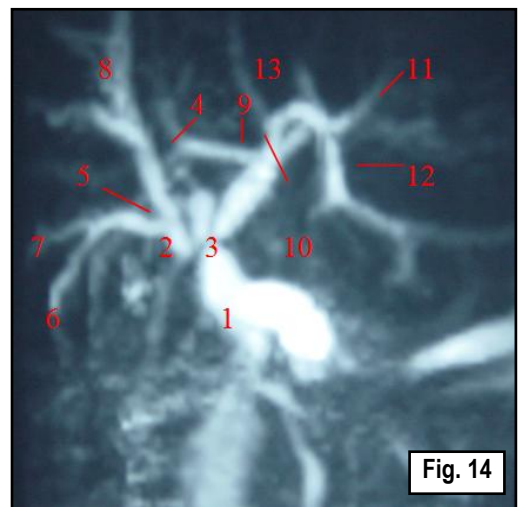
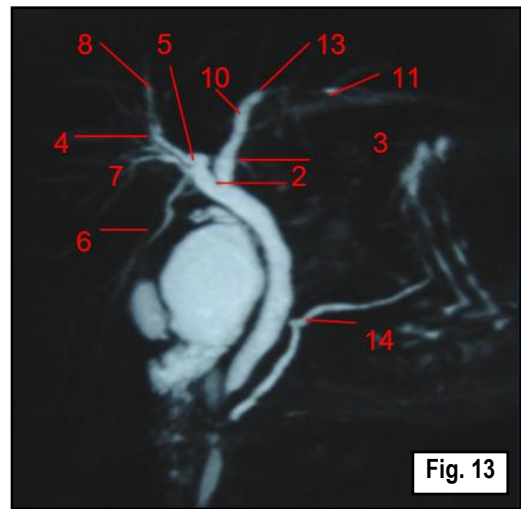
**Figs. 11 y 12. Vista anterior del molde de la vena porta inyectada.** 1 Vena porta, 2 Rama portal izquierda, 3 Rama portal derecha, 4 Receso de Rex, 5 Ramas para el segmento II – *lateral superior*, 6 Rama para el segmento III – *lateral inferior*, 7 Rama para el segmento IV – *medial superior*, 8 Rama centrosuperior, 9 Rama lateroinferior, 10 Ramas para el segmento V – *anterior inferior*, 11 Ramas para el segmento VIII – *anterior superior*, 12 Ramas para el segmento VI – *posterior inferior*, 13 Ramas para el segmento VII – *posterior superior*.

**RESULTADOS.**

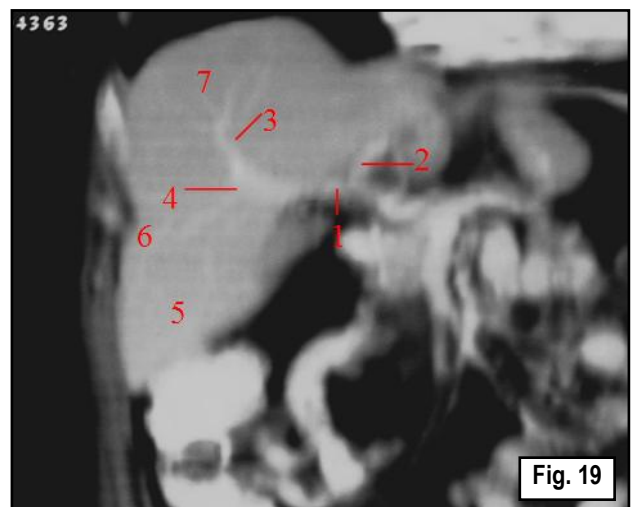
Luego de la técnica de inyección-corrosión con acrílico y soda cáustica, se obtuvo el siguiente molde de la vía portal y su segmentación intrahepática. En todas las imágenes se identificará los segmentos hepáticos de acuerdo a las clasificaciones de Healey y Schroy (1953) y Couniaud (1971). En cursiva se encontrarán las referidas a Healey y Schroy.

**DISCUSIÓN.**

La anatomía interna del hígado puede ser fácilmente explorada con los métodos modernos de imágenes. Los avances de estas técnicas



**Figs. 13 y 14. Correlato de la segmentación hepática en imágenes de colangiografía por resonancia.** 1 Vena porta, 2 Rama portal derecha, 3 Rama portal izquierda, 4 rama centrosuperior, 5 Rama lateroinferior, 6 Rama para el segmento VI, 7 Rama para el segmento VII – *posterior superior*, 8 Rama para el segmento VIII – *anterior superior*, 9 Rama para el segmento I – *caudado derecho*, 10 Receso de Rex, 11 Rama para el segmento III – *lateral inferior*, 12 Rama para el segmento IV – *medial superior*, 13 Rama para el segmento II – *lateral superior*, 14 Conducto pancreático de Wirsung.



**Fig. 19. Correlato de la segmentación hepática en una imagen coronal.** Se aprecia la vena porta derecha. 1 Vena porta derecha, 2 Vena porta izquierda, 3 Rama centrosuperior, 4 Rama lateroinferior, 5 Segmento VI – *posterior inferior*, 6 Segmento VII – *posterior superior*, 7 Segmento VIII – *anterior superior*.

en los últimos años han contribuido a la detección temprana de las lesiones hepáticas y permitieron su mejor caracterización y localización preoperatoria, reduciendo su morbimortalidad.

Para obtener la información anatómica precisa se recurre a imágenes como la ECO intraoperatoria, la TC con portografía arterial (CTAP), la venografía hepática selectiva, la angiografía hepática, la TC helicoidal y la RMN (Nelson, 1989; Ferrucci, 1990; Gazelle y Haaga, 1992; Jung y col., 1996; Pagani, 1983). Las técnicas más sensibles son las más invasivas. Dentro de éstas, la CTAP y la ECO intraoperatoria son las dos principales. La ECO intraoperatoria posee la desventaja que es operador dependiente. La CTAP requiere inyección de material de contraste y a veces por defecto de perfusión laminar puede presentar hasta un 40% de falsos positivos (Nelson, 1989; Ferrucci, 1990). La TC es el método de elección para su estadificación y seguimiento, con el agregado de contraste intravenoso se eleva la sensibilidad y especificidad. Sin embargo, estos estudios son cruentos y necesitan bastante tiempo para su realización e interpretación. La RMN es un método incruento, muy sensible y específico, de rápida realización e interpretación inmediata (Nelson, 1989; Ferrucci, 1990; Soyer, 1994; Lafortune y col., 1991; Gazelle y Haaga, 1992; Jung y col., 1996).

La RMN posee la ventaja de que brinda no solo imágenes axiales, sino también coronales y sagitales. Con las imágenes coronales y sagitales se puede definir mejor los márgenes cefalocaudales de lesiones que se hallan cerca de los bordes de los segmentos. Asimismo la RMN no utiliza RX, no requiere material de contraste y ofrece imágenes de alta resolución y permite además hacer reconstrucciones tridimensionales (Mukai y col., 1987b; Nelson, 1989).

Las técnicas de imágenes deben exhibir un detallado delineamiento de las relaciones anatómicas de las lesiones con respecto a la segmentación del hígado. Si bien la localización segmentaria no es un criterio exclusivo de resecabilidad, su conocimiento es siempre útil en el planeamiento preoperatorio (Mukai y col., 1987b; Soyer, 1994).

En primera instancia repetiremos los resultados obtenidos en nuestras inyecciones con referencias y posteriormente nos remitiremos a corroborar dichos resultados en imágenes de RM (bidimensionales, reconstrucciones en 3D y colangiogramas).

## CONCLUSIÓN.

Si bien no se puede negar la antigua descripción anatómica del hígado con sus lóbulos (derecho e izquierdo), separados por el ligamento falciforme, no concuerda con la verdadera distribución de los sistemas arteriolo-canalículo-portal en el interior del parénquima.

La verdadera sistematización se realiza a través de la vena porta, esta es considerada como el elemento vector por ser la más constante y porque la diada arteria-canalículo biliar la acompañan en su trayecto por el interior del órgano. En base a esto, podemos definir como segmentación hepática a la división de la glándula por la arteria, el canalículo biliar y la vena porta, en unidades anatómicas que se comportan como estructuras independientes entre sí.

El conocimiento preciso de las estructuras vasculares intrahepáticas y su distribución en segmentos que constituyen unidades independientes entre sí, resulta fundamental para planear las tácticas resectivas y efectuarlas con éxito. Para esto es fundamental la necesidad de varias placas radiográficas, como así también la visualización de toda la serie de cortes de un determinado estudio

debido a la dificultad que plantea la identificación exacta de los diversos canalículos biliares.

Con respecto a los métodos modernos de imágenes, podemos decir que la RMN es el método de elección por las características ya resaltadas con anterioridad, para el mejor estudio de este órgano. Nos ofrece imágenes que permiten no solo ubicar las lesiones dentro del parénquima hepático, sino también su localización segmentaria, por lo que es de gran valor en el planeamiento preoperatorio de las resecciones segmentarias. Para ello, el conocimiento acabado de la anatomía de la sistematización portal y la integración de las relaciones espaciales intrahepáticas de las lesiones con las venas suprahepáticas y portales, son fundamentales para una correcta interpretación imagenológica.

## BIBLIOGRAFÍA.

Bismuth, H. Surgical Anatomy and Anatomical Surgery of the Liver. World J. Surg. 1982; 38-39.

Casiraghi, J.C. Anatomía del cuerpo humano funcional y quirúrgica. Tomo 4. Ed. Ursino, 1981.

Couinaud, C. Investigaciones venosas portales en función de la anatomía sectorial y segmentaria del hígado en el hombre. Quirón. 1971;2,nº1:7-9,nº2:7-22,nº3:15-31.

Faraoni, E.C. Investigación de los segmentos hepáticos por medio de la ecografía. Bs. As. 1995. Tesis de doctorado.

Ferrucci, J.T. Liver tumor imaging: current concept. AJR 1990; 155:473-484.

Gazelle, G.; Haaga, J.R. Hepatic neoplasms: surgical relevant segmental anatomy and imaging techniques. AJR 1992; 158(5):1015-8.

Healey, J.E. Jr.; Schroy, P.C. Anatomy of the biliary ducts within the human liver; analysis of the prevailing pattern of branchings and the major variations of the biliary ducts. AMA Arch. Surg. 1953 May;66(5):599-616.

Jung, G.; Krahe, T.; Krug, B.; Hahn, U.; Raab, M. Delineation of segmental liver anatomy. Comparison of ultrasonography, spiral CT and MR imaging for preoperative localization of focal liver lesion to specific hepatic segments. Acta Radiol. 1996; 37(5):691-696.

Lafortune, M.; Madore, F.; Patriquin, H.; Breton, G. Segmental anatomy of the liver: sonographic approach to the Couinaud nomenclature. Radiology 1991; 181:443-448.

Manzoni, A. Segmentación hepática. Congreso Argentino de Cirugía. 1961;32,III:614-635.

Mitidieri, V. Estudio ecográfico de la anatomía vascular intrahepática. Consideraciones anatómo-quirúrgicas. Bs. As., 1997. Tesis de Doctorado.

Mukai, J.K.; Stack, C.M.; Turner, D.A.; Gould, R.J.; Petasnick, J.P.; Matalon, T.A.; Doolas, A.M.; Murakami, M. Imaging of surgically relevant hepatic vascular and segmental anatomy. Part 1. Normal Anatomy. AJR 1987a; 149:287-292.

Mukai J.K.; Stack, C.M.; Turner, D.A.; Matalon, T.A.; Gould, R.J.; Petasnick, J.P.; Doolas, A.M.; Murakami, M. Imaging of surgically relevant hepatic vascular and segmental anatomy. Part 2 Extent and respectability of hepatic neoplasms. AJR 1987b; 149:293-297.

Nelson, R.C. Hepatic Tumors: comparison of CT during arterial portography. Delayed. CT, and MR imaging for preoperative evaluation. Radiology 1989; 172:27-34.

Netter F. H. Atlas of human Anatomy. Segunda edición, Ed. Novartis, 1997.

Oliveri, L.F. Contribución al estudio de la segmentación hepática humana. Congreso Argentino de Cirugía. 1961; 32,ti:635-652.

Pagani, J.J. Intrahepatic vascular territories shown by computed tomography (CT). Radiology 1983; 147:173-178.

Rouviere, H.; Delmas A. Anatomía humana. Tomo 2. Novena Edición, Ed. Masson S. A., 1987.

Soyer, P.; Bluemke, D.A.; Bliss, D.F.; Woodhouse, C.E.; Fishman, E.K. Surgical segmental anatomy of the Liver: demonstration with spiral CT during arterial portography and multiplanar reconstruction. AJR 1994; 163:99-103.

Suarez, A.R. Recorrido intrahepática de la vena porta. Revista Argentina de Cirugía. 1967;12,nº1:26-27.

van Leeuwen, M.S.; Noordzij, J.; Fernandez, M.A.; Hennipman, A.; Feldberg, M.A.; Dillon, E.H. Portal venous and segmental anatomy of the right hemi-liver: observations based on three-dimensional spiral CT renderings. AJR 1994; 163(6):1395-404.

umbilical, que marca el límite entre sector paramediano y lateral izquierdo.

La Vena Hepática Media (VHM), dirigida desde el fondo de la fosa vesicular al borde izquierdo de la cava (VCI), marca el límite entre el hígado derecho e izquierdo. La Vena Hepática Derecha (VHD) marca el límite entre los sectores paramediano y lateral. Su topografía ofrece algunas controversias. En mi opinión, la rotación que sufre el hígado in situ al apoyar el lóbulo izquierdo sobre la columna vertebral, es uno de los elementos claves que permite comprender la topografía de los segmentos derechos. La VHD, y con ella la cisura, no llega a la cara anterior del hígado sino a la lateral. Basta con observar un estudio tomográfico. Por ello se los menciona como sector anterior y posterior, nombres mucho más cercanos a la realidad anatomotopográfica.

Por su parte, la Vena Hepática Izquierda (VHI) no constituye el límite entre el sector paramediano y lateral; si bien inicialmente se lo consideró de esta manera, la aplicación quirúrgica ulterior llevó a considerar como límite entre el sector lateral y el paramediano a la fisura umbilical. Sin embargo, una de las ramas de la VHI acompaña a la fisura umbilical, y se la podría considerar como tal si quisiéramos mantener esa regla inicial de venas suprahepáticas como límites segmentarios.

La cisura transversa es un plano conceptual que reúne los límites entre los dos segmentos en que se divide cada uno de estos sectores en sentido céfalo-caudal.

#### Los pedículos segmentarios.

Como se ha estudiado en la investigación bibliográfica, y mostrado en las preparaciones anatómicas, la vena porta da ramas a cada uno de estos segmentos. La arteria hepática y la vía biliar se distribuyen en forma similar a la porta. Existen diferencias en su distribución, así como variaciones anatómicas que tienen importancia quirúrgica, pero exceden el marco de este trabajo.

Algunos hechos anatómicos merecen destacarse:

a.- La irrigación del lóbulo de Spiegel es variable; depende de pequeñas ramas del pedículo derecho, del izquierdo o de ambos. Por otra parte, tiene un drenaje venoso hacia la VCI separado del resto del hígado.

b.- La irrigación del lóbulo derecho se realiza mediante la porta derecha, que se divide en dos: Una rama anterior (centrosuperior de Couinaud) que continúa en un mismo eje a la vena mesentérica superior, la porta, y la porta derecha. Da a poco de su nacimiento una o más ramas para el segmento V y se continúa en el mismo eje como rama del segmento VIII. Una rama posterior (lateroinferior de Couinaud) que se dirige generalmente en un sentido anteroposterior estricto, de allí que se vea en los estudios contrastados de frente como un punto (punto P), y sea difícil su identificación tanto en los estudios portales como arteriales o biliares. Da una rama de dirección lateroinferior para el segmento VI y una superior para el segmento VII.

c.- La irrigación del lóbulo izquierdo se hace mediante la porta izquierda; presenta una porción horizontal que da ramas para el lóbulo de Spiegel, y luego de la rama para el segmento II y se incurva en sentido posteroanterior estricto (porción umbilical, punto U). Da ramas laterales hacia el sector lateral izquierdo (segmento III) y mediales hacia el sector paramediano (segmento IVb). Algunas ramas emergen por su cara dorsal, determinando la existencia de un sector superior para el segmento IV (IVa).

Comentario sobre el trabajo de Esplacnología:

### SEGMENTACIÓN HEPÁTICA Y SU CORRELATO CON IMÁGENES DE RMN.



**PROF. DR. VICENTE MITIDIERI**

Editor Honorario De Revista Argentina De Anatomía Online ISSN 1852-9348.  
Prof. Adj. A Cargo De La Segunda Cátedra De Anatomía, Facultad De Medicina, Universidad De Buenos Aires

Revista Argentina de Anatomía Online 2010, Vol. 1, Nº1, pp. 15.

Con el desarrollo de la cirugía hepática y la ulterior aparición de los métodos de diagnóstico por imágenes, se necesitó de una localización precisa de las lesiones hepáticas, y con ella de la anatomía topográfica segmentaria. De allí la importancia de este trabajo, en un intento de correlacionar la descripción anatómica con los métodos de diagnóstico y, por ende, con la resolución quirúrgica de las lesiones halladas.

Intentaré, a modo de resumen, y sin las obligaciones que impone la metodología de un trabajo científico, simplificar la comprensión de los límites y los pedículos segmentarios, aportando los detalles anatómicos que a mi criterio son claves para correlacionar lo leído con los hallazgos anatómicos y radiológicos, y aclarar controversias.

#### Los límites intersegmentarios.

El surco transversal del hígado y la fisura del ligamento venoso, delimitan al lóbulo de Spiegel (segmento I de Couinaud). El resto de los límites intersegmentarios está definido por las venas hepáticas (suprahepáticas). Una excepción a esta regla lo constituye la fisura

Prof. Dr. Vicente Mitidieri  
Editor Honorario