

TERCER VENTRÍCULO. ENDONEUROANATOMÍA DE LAS ESTRUCTURAS ADYACENTES.

DRA. ANDREA SINAGRA*¹, DRA. MARISA PÉREZ*²
& DR. MARCELO ACUÑA*³.



Dra. Andrea Sinagra

Unidad de Neurociencias, Instituto de Morfología J. J. Naón – Laboratorio de Neuroendoscopia, 1° Cátedra, Departamento de Anatomía, Facultad de Medicina, Universidad de Buenos Aires, Ciudad Autónoma de Buenos Aires, Argentina.

E-mail de Contacto: racuna@fmed.uba.ar

Recibido: 08 – 02 – 2010

Aceptado: 22 – 02 – 2010

Revista Argentina de Anatomía Online 2010, Vol. 1, N°1, pp. 16 – 20.

RESUMEN

La finalidad del presente trabajo es la de objetivar la anatomía endoscópica de las estructuras adyacentes al tercer ventrículo y establecer las bases anatómicas para la intervención quirúrgica con éxito de las lesiones que involucran esta cavidad.

Se estudiaron 10 cadáveres adultos, obteniéndose imágenes de 20 cirugías mediante técnica endoscópica. Se emplearon endoscopios rígidos de 0° de angulación y de diámetro de 1,8 mm. En todos los casos el abordaje fue precoronal y se utilizó instrumental específico para neuroendoscopia.

El tercer ventrículo es una cavidad medial, estrecha, localizada por entre las masas diencefálicas. Se describen un techo y un piso, una pared anterior y otra posterior, y dos paredes laterales, cuyo principal componente es el tálamo. El hipotálamo forma las porciones anteroinferiores.

Las estructuras adyacentes a tener en cuenta en los procedimientos neuroendoscópicos son: las cisternas de la lamina terminalis, quiasmática, circunmesencefálica, cuadrigeminal y la del velum interpositum con sus respectivos elementos, además de la membrana de Lilliequist.

La creciente utilización de abordajes endoscópicos al tercer ventrículo, obliga al cirujano a comprender la anatomía de las estructuras localizadas más allá de los límites anatómicos del tercer ventrículo.

PALABRAS CLAVE: tercer ventrículo; tálamo; hipotálamo; cisternas; endoscopia.

ABSTRACT

The aim of the present work is to objectify the endoscopic anatomy of the adjacent structures to the third ventricle, as well as to establish the anatomical basis for a successful surgical intervention when it comes to lesions involving this cavity.

Ten adult corpses were studied by obtaining twenty surgical images through an endoscopic technique. Rigid endoscopes with 0° angle and 15 mm diameter were used. On every case the approach was precoronal and a specific neuroendoscopic instrumental was used.

A roof, floor, an anterior and posterior wall, and two lateral walls are used to describe the third ventricle, which is a medial, narrow structure located between diencephalic masses. The anteroinferior portions (of which the thalamus is its main component) are conformed by the hypothalamus.

During the neuroendoscopic procedures, there are structures that have to be taken into account, such as the lamina terminalis, chiasmatic, circunmesencephalic, quadrigeminal and interpositum velum cisterns (with its corresponding elements), as well as the Lilliequist membrane.

The increasing use of endoscopic approaches in the third ventricle compels the surgeon to understand the anatomy of those structures located beyond the anatomical boundaries of the third ventricle.

KEY WORDS: third ventricle, thalamus, hypothalamus, cisterns, endoscopy.

*AUTORES: *^{1,2,3} Unidad de Neurociencias, Instituto de Morfología J.J. Naón – Laboratorio de Neuroendoscopia, Facultad de Medicina, Universidad de Buenos Aires, Argentina.

INTRODUCCIÓN.

El tercer ventrículo es una cavidad única, medial, estrecha, localizada por debajo de los ventrículos laterales, en medio de las masas diencefálicas. Tiene forma de cubo irregular donde se describen un piso y un techo, una pared anterior y otra posterior y dos paredes laterales; por medio de éstas se relaciona con estructuras diencefálicas, y a través de sus paredes anterior y posterior, con las cisternas y su contenido.

El objetivo del presente trabajo es objetivar la anatomía endoscópica de las estructuras vecinas al tercer ventrículo para la resolución exitosa de las cirugías en las que estas se involucran.

MATERIALES Y MÉTODO.

Se estudiaron 10 cabezas de cadáveres adultos previamente fijadas y conservadas en solución de formol al 10%. Se obtuvieron

imágenes de 20 cirugías de pacientes intervenidos mediante técnica endoscópica.

El estudio se realizó mediante un endoscopio rígido de 1,8 mm de diámetro externo y 30 cm de longitud, con lente de 0° grado de angulación y camisa metálica con canales de trabajo para instrumentos específicos. En algunos casos fue necesario usar un endoscopio flexible.

Se realizó un agujero de trépano precoronal según técnica y la punción ventricular se realizó a través de un introductor plástico. En los procedimientos quirúrgicos, se empleó instrumental específico e irrigación con solución Ringer a temperatura corporal. Punzado el ventrículo lateral se deslizó el endoscopio dentro del introductor, se identificó el foramen interventricular y se avanzó el endoscopio hacia el tercer ventrículo.

Previo exploración anatómica de la cavidad, se identificó el punto donde debe perforarse el piso. Posteriormente se progresó con el endoscopio hacia el espacio cisternal.

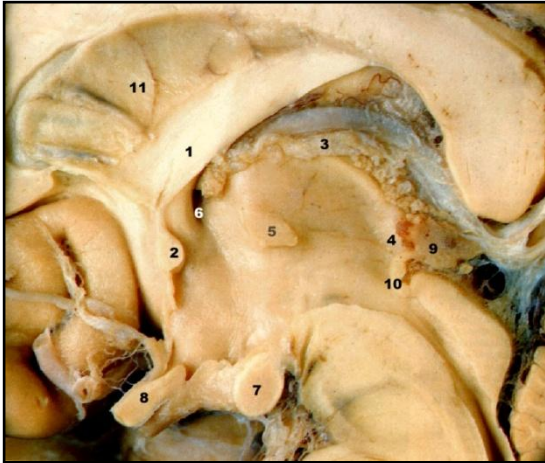


Fig. 1. Preparado anatómico, corte sagital. 1.- comisura anterior del trígono, 2.- comisura anterior, 3.- plexo coroideo, 4.- epitálamo, 5.- adherencia interalámica, 6.- foramen interventricular, 7.- tubérculo mamilar, 8.- quiasma óptico, 9.- epifisis, 10.- comisura posterior. 11.- septum lúcidum.

RESULTADOS.

El tercer ventrículo.

En el techo del tercer ventrículo se encuentran varias estructuras; estas son el fórnix, la comisura hipocámpica, la tela coroidea, las venas cerebrales internas, las arterias coroidales posteriores mediales y el plexo coroideo.

Está cubierto y separado del piso de los ventrículo laterales por el cuerpo del fórnix por delante, más atrás, por la comisura hipocámpica.

Por debajo se halla el velum interpositum, formado por dos capas de piamadre y tejido conectivo. Este espacio se continúa en el techo del tercer ventrículo por debajo de la comisura hipocámpica y el cuerpo del fórnix; disminuye hacia adelante, terminando donde la comisura anterior se cruza con los pilares del fórnix.

Las venas cerebrales internas corren entre las dos capas de la tela coroidea del velum interpositum. La capa inferior de la tela se adhiere a cada lado de la estría medular del tálamo y fijan la capa inferior de la tela coroidea.

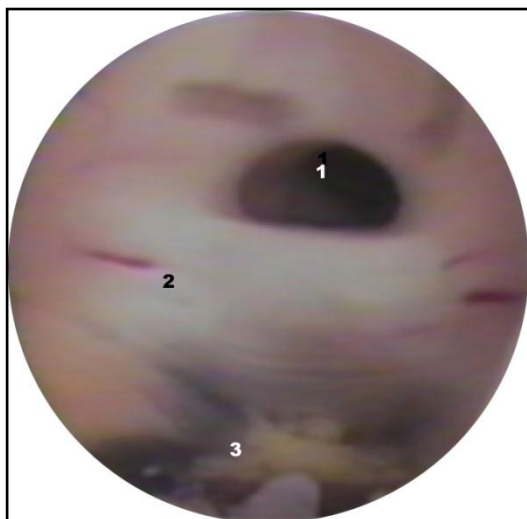


Fig. 3. Imagen quirúrgica endoscópica, sector posterior del tercer ventrículo. 1.- entrada al acueducto mesencefálico, 2.- comisura posterior, 3.- plexo coroideo.

Por detrás, se adhiere a la parte superior de la glándula pineal sellando la cavidad del tercer ventrículo a ese nivel.

El plexo coroideo sigue un curso anteroposterior, desde el foramen interventricular hasta las partes laterales del receso suprapineal. Allí, dos delgados colgajos cuelgan hacia el tercer ventrículo. Junto a las venas cerebrales internas corren las arterias coroides posteriores mediales. Ocasionalmente, las dos capas del velum están en comunicación con la cisterna cuadrigeminal formando la cisterna del velum interpositum.

En la pared posterior del tercer ventrículo se aprecian, en sentido cráneo-caudal, el receso suprapineal, la comisura habenular, el receso pineal, la comisura posterior y la entrada al acueducto.

El receso suprapineal tiene forma cóncava y está formado por la capa inferior de la tela coroidea adherida a la parte posterior de la glándula.

Lateralmente se observa el plexo coroideo que cuelga desde la tela coroidea.

Debajo está la comisura de la habénula, un estrecho haz de fibras dispuestas horizontalmente que conectan ambos trígonos habenulares. La excavación existente entre la comisura habenular y la comisura posterior forma el receso pineal.

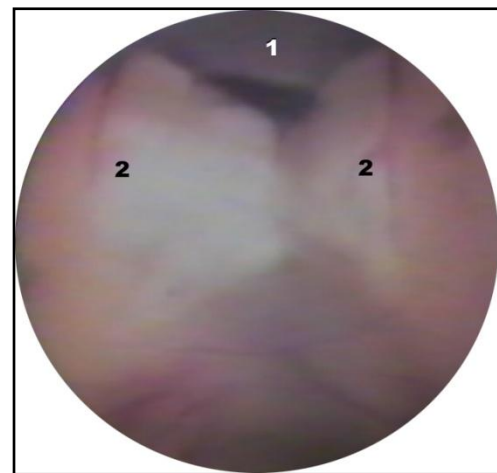


Fig. 6. Imagen quirúrgica endoscópica, sector anterior del piso del tercer ventrículo. 1.- túbere cinereum, 2.- tubérculos mamilares.

La entrada del acueducto tiene una forma triangular, con la base hacia arriba y corresponde al borde inferior de la comisura posterior. El techo de la entrada del acueducto está formado por fibras nerviosas de la comisura blanca posterior y por sustancia gris mesencefálica.

La pared posterior del tercer ventrículo se proyecta hacia la cisterna cuadrigeminal. A este nivel, la glándula pineal está cubierta por el esplenium del cuerpo caloso. Los pulvinares se identifican lateralmente y, hacia abajo, se halla la placa cuadrigeminal.

La pared lateral está representada por el tálamo; el hipotálamo forma la porción anteroinferior. Tálamo e hipotálamo están arbitrariamente separados por el surco hipotalámico, que corre diagonalmente desde el foramen interventricular a la entrada del acueducto. En seis cadáveres se halló una adherencia intertalámica o masa intermedia que varió en forma y tamaño.

La pared anterior del tercer ventrículo se extiende desde el foramen interventricular por arriba, hasta el quiasma óptico por debajo. La comisura anterior y la lamina terminalis son las estructuras que yacen entre los límites superior e inferior y forman la pared anterior.

Su forma difiere considerablemente de una vista intraventricular a

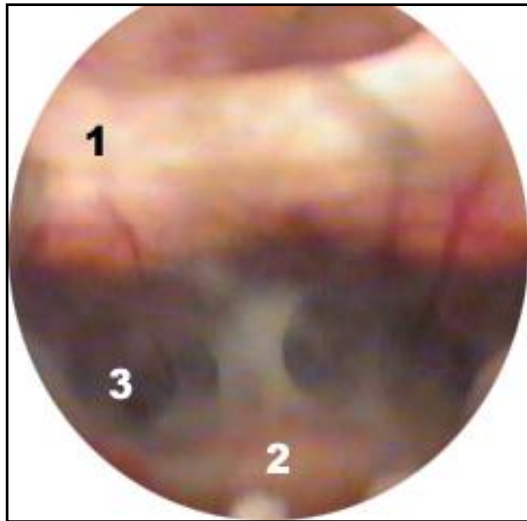


Fig. 6. Imagen quirúrgica endoscópica, sector anterior del piso del tercer ventrículo. 1.- túber cinereum, 2.- tubérculos mamilares.

una extraventricular. En el primer caso se aprecia que el límite superior está en el ápex del receso anterior o triangular, formado lateralmente por los pilares del fórnix y, abajo y ligeramente adelante, por el borde superior de la comisura anterior.

Debajo del receso triangular están la comisura anterior, la lamina terminalis y el quiasma óptico.

La lámina terminalis se extiende desde el borde inferior de la comisura anterior al quiasma óptico, adhiriéndose en su parte media, formando así, el receso óptico.

El piso del tercer ventrículo lo forman hacia atrás el mesencéfalo y hacia adelante las estructuras hipotalámicas, extendiéndose desde el quiasma óptico hasta la entrada del acueducto.

En una vista interna del piso muestra, en la parte anterior, la prominencia del quiasma óptico e inmediatamente por detrás, el receso infundibular. Es un espacio muy estrecho, en forma de embudo, que corresponde a la implantación del tallo pituitario. Por detrás se puede encontrar el túber cinereum y la eminencia media. Los cuerpos mamilares se aprecian como dos impresiones redondeadas simétricas y amarillentas en el piso ventricular.

Entre la impresión de los cuerpos mamilares y la entrada del acueducto existe una superficie que corresponde a la sustancia perforada posterior por delante, y la parte medial de los pedúnculos cerebrales y techo mesencefálico por detrás. En ningún espécimen cadavérico hemos podido observar un espacio premamilar y postmamilar.

La vista externa del piso del tercer ventrículo de-muestra un rico relieve. Se encuentra el quiasma óptico, el tallo pituitario, la eminencia media, el tuber cinereum, los cuerpos mamilares y la sustancia perforada posterior.

En las intervenciones quirúrgicas de pacientes hidrocefálicos apreciamos importantes cambios morfológicos, especialmente en el piso y en particular en el tuber cinereum.

Estructuras adyacentes.

Cisternas.

El tercer ventrículo se relaciona anatómicamente con membranas y cisternas aracnoideas.

Una extensión medial y posterior de la cisterna supraselar se extiende sobre la porción anterior del tercer ventrículo, es cisterna de la lámina terminalis. En su interior se encuentran la primer porción de las arterias cerebrales anteriores, las arterias comunicantes anteriores y ramas perforantes que nacen de ellas. Está en íntima relación con la pared anterior del tercer ventrículo y, hacia afuera y atrás con la cisterna interpeduncular.

El espacio aracnoideal que rodea al mesencéfalo, la cisterna ístmica o perimesencefálica, consta de varias porciones. Se denomina cisterna interpeduncular al espacio que se encuentra delante y entre ambos pies pedunculares. Tiene una forma triangular, de vértice posterior. El área que se encuentra entre ambos pies pedunculares se ha denominado cisterna intercrural.

La cisterna interpeduncular limita hacia delante con el dorso selar, el infundíbulo y el quiasma óptico. La membrana de Lilliequist la separa en forma incompleta de la cisterna supraselar. Se extiende lateralmente desde la superficie mesial del uncus del temporal hasta el uncus contralateral.

A este nivel la arteria basilar se bifurca y da origen a varias ramas perforantes que penetran en el mesencéfalo, y se encuentra el origen aparente del nervio oculomotor. En algunos casos, el nervio está atravesado por pequeñas ramas perforantes que se dirigen al mesencéfalo.

Hacia fuera y ligeramente hacia atrás, la cisterna interpeduncular se continúa con las cisternas perimesencefálicas que rodean a los pedúnculos cerebrales y los separa de las caras mediales de los lóbulos temporales. En este espacio se encuentran las arterias cerebrales posteriores, la coroidea anterior, ramas perforantes que nacen de éstas y penetran en el mesencéfalo y la vena basal.

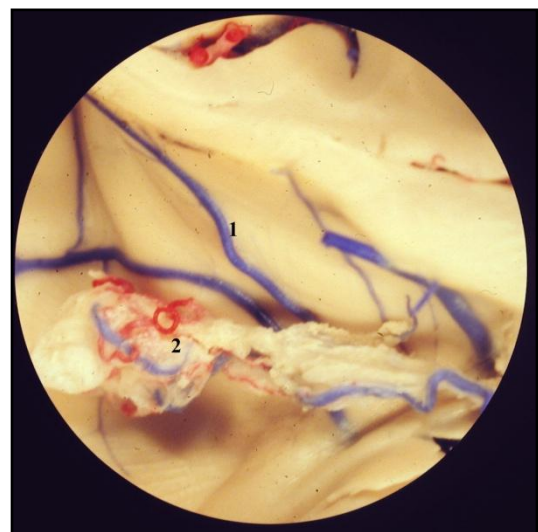


Fig. 10. Preparado anatómico, vista endoscópica. Se observan las 1.- venas subependimarias y el 2.- plexo coroideo.

La cisterna cuadrigeminal es un espacio subaracnoideo amplio que está en relación con los tubérculos cuadrigéminos, la glándula pineal y los recessos posteriores del tercer ventrículo. Contiene parte de la gran vena cerebral y el origen aparente y trayecto inicial del nervio patético. La parte inicial del nervio corre a través de la extensión caudal de la cisterna cuadrigeminal, denominada cisterna cerebelomesencefálica.

La porción distal del segmento cisternal del nervio continúa a lo largo de la cisterna ambiens, pero en su propia cubierta aracnoidea. El nervio se halla en estrecha relación con la arteria cerebelosa superior, que también posee una cubierta aracnoidea propia.

La cisterna cuadrigeminal se comunica hacia arriba con la cisterna que baña el esplenio del cuerpo calloso; ligeramente hacia atrás, se relaciona con el borde libre del tentorio y la inserción de la Hoz del Cerebro y, más hacia abajo, con el lóbulo central del vermis cerebeloso. En sentido anterior, se relaciona con una rica anatomía: a los lados y ligeramente hacia delante, se encuentra el pulvinar, denominándose este espacio subaracnoideo, espacio retrotalámico de la cisterna cuadrigemina.

La cisterna cuadrigemina se comunica con la región posterior del tercer ventrículo por medio de una extensión superior, la cisterna del velo interpositum. Comprende a dos pliegues aracnoideales localizados entre el fórnix por arriba y, el techo del tercer ventrículo, el plexo coroideo y el velum interpositum por debajo. Tiene la forma de un triángulo de base posterior, donde su vértice llega hasta cerca del foramen interventricular.

Venas

Las venas subependimarias son tributarias de las que drenan los núcleos basales, el tálamo, la cápsula interna, la sustancia blanca profunda, el cuerpo calloso, el septum pellucidum, el fórnix y el plexo coroideo.

La vena talamoestriada se encuentra cercana al foramen interventricular.

Apreciamos en todos los casos el surco homónimo, limitado por el tálamo y el núcleo caudado. La vena corre de atrás hacia delante por encima de la estricta terminalis y desemboca en la vena cerebral interna homolateral.

Las venas cerebrales internas se originan en el techo del tercer ventrículo, detrás del foramen y dentro del velum interpositum.

En su parte proximal siguen la convexidad de la estricta medular talámica, corren hacia atrás, pasan por debajo del esplenio del cuerpo calloso, cercanas a la superficie superolateral de la glándula pineal y siguen una curva ascendente semejante a la del esplenio.

Las venas cerebrales internas se unen y forman la vena Cerebral Magna, por encima o detrás de la glándula pineal e inferior o posterior al esplenio.

Arterias.

Las arterias del ventrículo lateral y, especialmente del tercer ventrículo, no son visibles endoscópicamente, salvo que se las exponga específicamente. La mayoría de las ramas arteriales corren por la fisura coroidea, cercanas al plexo coroideo y no están expuestas en la superficie ventricular. Ramas de las arterias coroideas posteriores y laterales se extienden al tercer ventrículo, a través de la fisura coroidea o el foramen interventricular, para irrigar los plexos coroideos en esa localización. El ventrículo toma relación a través de su piso con el tronco basilar y las arterias cerebrales posteriores.

DISCUSIÓN.

El desarrollo de la neuroendoscopia cambió la perspectiva del tratamiento neuroquirúrgico en variadas formas. Quizás, el tratamiento de la hidrocefalia sea la indicación más importante (Grant y Mc Lone, 1997; Hopf y col., 1994) siendo el piso del tercer ventrículo el área más abordada mediante endoscopia. A través de él, el ventrículo se relaciona con las cisternas aracnoideas e im-

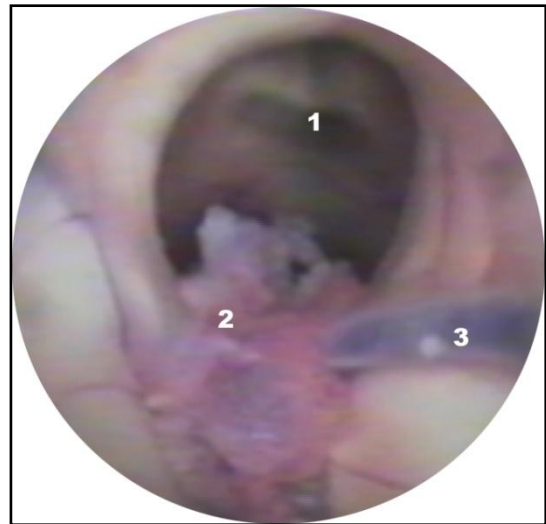


Fig. 11. Imagen quirúrgica endoscópica de la entrada al tercer ventrículo. 1.- foramen interventricular, 2.- plexo coroideo penetrando a través del foramen, 3.- vena talamoestriada.

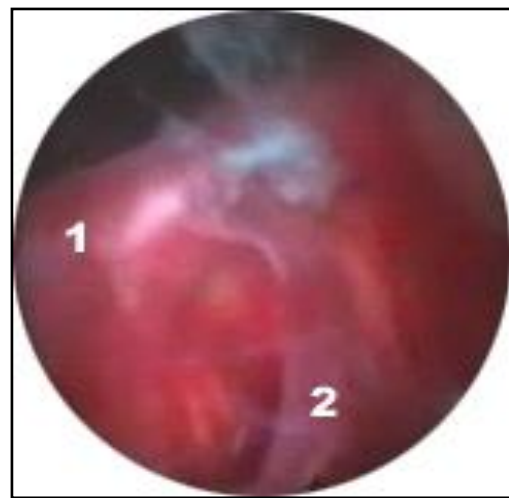


Fig. 12. Vista quirúrgica endoscópica de la cisterna prepuduncular luego de realizar una ventriculostomía del piso del tercer ventrículo. 1.- arteria basilar, 2.- arteria cerebelosa posteroinferior.

portantes estructuras arteriales (Yamamoto y col., 1981; Yasargil, 1984).

Dentro de la cavidad puede encontrarse una adherencia intertalámica voluminosa en un ventrículo pequeño y estrecho, que representa una dificultad técnica para la introducción del endoscopio. Dado que la mayoría de los ventrículos explorados endoscópicamente se hallan dilatados por hidrocefalia, las masas intermedias se adelgazan, llegando a romperse.

Reconocer las venas subependimarias garantiza una menor morbilidad postoperatoria. A pesar de las existentes controversias con respecto a los posibles efectos del trauma quirúrgico u oclusión de estas estructuras, es importante preservarlas (Grant y Mc Lone, 1997).

La vena talamoestriada puede cruzar la fisura coroidea a una distancia promedio de 6,05 mm por detrás del foramen interventricular; la vena talamoestriada y la vena septal cruzan la fisura coroidea en el foramen sólo en el 53% de los casos (Lang, 1998). En nuestra experiencia la vena talamoestriada, cruzó la fisura coroidea a una distancia inferior a 5 mm por detrás del foramen en solo dos casos, en el mismo número la vena septal atravesó la fisura coroidea en el foramen interventricular.

Las relaciones arteriales del tercer ventrículo no son tan evidentes en endoscopia como las venosas. La mayoría de las ramas arteriales en estos sitios corren por la fisura coroidea y no están expuestas en la superficie ventricular. El conocimiento de la anatomía endoscópica de la arteria basilar y sus ramas es fundamental para evitar complicaciones mayores durante una intervención quirúrgica (Handler y col., 1994).

CONCLUSIÓN.

La neuroendoscopia es un procedimiento mínima-mente invasivo que requiere de puntos anatómicos de referencia para llevarla adelante con seguridad.

La creciente utilización de procedimientos endoscópicos al tercer ventrículo, hace que la comprensión por parte del cirujano de la anatomía de estructuras localizadas más allá de los límites anatómicos del piso del tercer ventrículo, sea imprescindible.

El conocimiento detallado de la anatomía neuroendoscópica disminuye la posibilidad de ocasionar serias lesiones en estructuras nobles, o provocar sangrados que enturbien la visión del operador.

El endoscopio le brinda al cirujano, en una cavidad pequeña como es el tercer ventrículo, una visión más panorámica que el microscopio operatorio.

La endoscopia trajo una nueva visión de la anatomía que es necesario conocer para afrontar con éxito la cirugía.

BIBLIOGRAFÍA.

Grant, J.A.; Mc Lone, D.G. Third ventriculostomy: A review. Surg Neurol 1997; 47:210-212.

Handler, M.H.; Abbott, R.; Lee M. A near fatal complication of third ventriculostomy; case report. Neurosurgery 1994;35:525-7.

Hopf, N.J.; Grunert, P.; Fries, G.; Resch, K.D.M.; Perneczky A. Endoscopic third ventriculostomy: Outcome analysis of 100 consecutive procedures. Neurosurgery 1999; 44: 795-806.

Lang, J. Topographic anatomy of preformed intra-cranial spaces. Acta Neuro chir 1992; Sup. 54,1-10

Segal, S. Endoscopic anatomy of the ventricular system. En: King W, Frazee J, De Salles A, editores. Endoscopy of the central and peripheral nervous system. New York: Thieme; 1998, p. 38-58.

Yamamoto, I.; Rothon, A.L.; Peace, D.A. Microsurgery of the third ventricle: Part I. Microsurgical anatomy. Neurosurgery 1981; 8: 334-356.

Yasargil, M.G. Operative Anatomy. En: Yasargil MG, editor. Microneurosurgery. Vol I. Microsurgical Anatomy of de Basal Cisterns and Vessels of the Brain, Diagnostic, Studies, General Operative Techniques and Pathological Considerations of the Intracranial Aneurysms. Stuttgart: Thieme; 1984, p. 5-131.

Comentario sobre el trabajo:
**TERCER VENTRÍCULO.
ENDONEUROANATOMIA DE LAS
ESTRUCTURAS ADYACENTES.**



PROF. DR. HORACIO A. CONESA

Editor Honorario De Revista Argentina De Anatomía Online ISSN1852 – 9348.
Ex – Presidente De La Asociación Argentina De Anatomía.
Director Instituto De Morfología J.J. Naón, Facultad De Medicina,
Universidad De Buenos Aires

Revista Argentina de Anatomía Online 2010, Vol. 1, N°1, pp. 20.

En este trabajo, los autores presentan la anatomía de las estructuras adyacentes al tercer ventrículo visualizadas y analizadas mediante el endoscopio reproduciendo abordajes pautados.

Desde el primer procedimiento neuroendoscópico realizado por Lespinasse en 1910, se insiste en la necesidad del conocimiento de ésta anatomía a fin aplicarla a la cirugía. El método neuroendoscópico quedó relegado, por las dificultades técnicas y económicas, hasta comienzos de 1990, donde alcanza un nuevo apogeo de la mano de los adelantos de la bioingeniería en la industria biomédica, convirtiendo así la neuroendoscopia, en un procedimiento de magnificación intermedia, habitual con indicaciones precisas y pautas de técnica y táctica establecidas con fundamentos bibliográficos, morfológicos, patológicos y casuísticos.

El desarrollo del método trajo aparejado una nueva visión de la anatomía, la adaptación a diferentes ángulos de observación de los atributos estructurales y la posibilidad de acceder a áreas profundas mediante métodos mínimamente invasivos.

El valor del trabajo está en que, los autores expusieron la clásica anatomía macroscópica, cotejándola con las imágenes endoscópicas y brindando en paralelo y en forma correlativa su aplicación en la cirugía neurológica, revalorizando la necesidad del conocimiento bioestructural detallado en el quehacer médico.

Las imágenes endoscópicas difieren de la típica neuroanatomía de los actuales tratados anatómicos, y plantea la necesidad que los anatomistas conozcan esta forma de ver la morfología, para poder transmitirla a los estudiantes en general y a las nuevas generaciones de médicos en su educación continua en particular.

Prof. Dr. Horacio A. Conesa
Editor Honorario