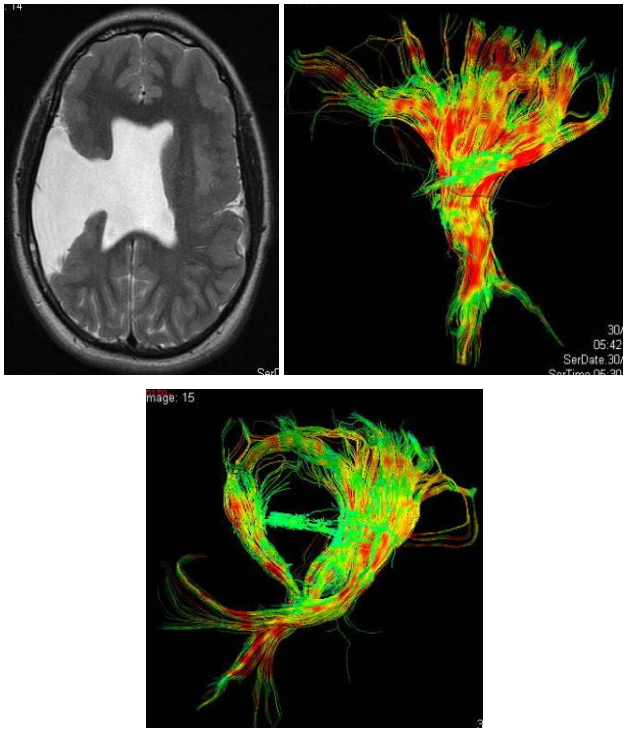

Fig 4. A la izq. Esquiscencefalia por RNM. Al centro, haz córticoespinal normal. A la der., haz córticoespinal alterado por defecto en la organización cortical.

Este nuevo método para la caracterización de la anisotropía de las fibras nerviosas de la sustancia blanca permite obtener la función de distribución global de las fibras nerviosas en todo el cerebro y, a través de ella, medidas de conectividad anat6mica entre distintas zonas de la corteza cerebral. Esto posibilita el desarrollo del mapeo del cerebro humano y, desde el punto de vista clínico, el reconocimiento de anomalías en la función de distribución de las fibras nerviosas permite detectar posibles enfermedades cerebrales (Canales Rodríguez y Melie García, 2006).

CONCLUSIONES.

El hecho de que la tractografía permita una inmejorable visualización de los haces de sustancia blanca hace deseable su uso como técnica de estudio por imágenes dado su carácter no invasivo.

Las imágenes de difusión por tensión deben ser consideradas una herramienta muy útil para la enseñanza de la anatomía ya que permiten confeccionar el trayecto de las fibras nerviosas y, de esta manera, tener una clara representación de la dirección, volumen y características de los tractos.
Asimismo, la tractografía, es de gran utilidad no sólo para valorar los fascículos ó haces elocuentes, sino también para estudiar su estado funcional (fracción anisotrópica).

Finalmente, la comparación entre patrones normales y anormales de conectividad anatómica puede proveer información para aplicaciones clínicas en trastornos cerebrales y, al mismo tiempo, para explicar y entender las bases morfológicas de los síndromes neurológicos resultantes.

BIBLIOGRAFÍA.

Canales Rodriguez, E.; Melie Garcia, L. Caracteri-zación de la anisotropía orientacional intravoxel de las fibras nerviosas en la sustancia blanca del cerebro. Revista CENIC Ciencias Biológicas 2006; 37(4).

Gálvez, M. Avances en Resonancia Magnética. Rev. Med. Clin. Condes 2007; 18(3): 254-262

Jellison, B.J.; Field, A.S.; Medow, J.; Lazar, M.; Salamat, M.S.; Alexander, A.L. Diffusion Tensor Imaging of Cerebral White Matter: A Pictorial Review of Physics, Fiber Tract Anatomy, and Tumor Imaging Patterns. AJNR Am. J. Neuroradiol. 2004; 25: 356–369.

Martínez, M.; Prosen, A.; Castillo, C.; Morales, C.J.; Bruno, C. Fisiología cerebral por imágenes: Difusión por tensión-Tractografía. Rev. Argent. Neuroc. 2007; 21: 59.

Martínez Montes, E.; Lage Castellanos, A.; Cana-les Rodríguez, E.; Iturria Medina, Y.; Valdés Sosa, P.A. El cerebro como sistema complejo: estimación de la conectividad cerebral. Rev. Cub. Física 2006; 23(2): 97-106. ISSN 0253-9268.

Meli, F.; Romero, C.; Carpintiero, S.; Salvático, R.; Lambre, H.; Vila, J. Imágenes con tensor de difusión en resonancia magnética. Aplicaciones clínicas. Rev. Argent. Radiol. 2005; 69: 69-75.

Romero, C.; Ghisi, J.P.; Mazzucco, J.; Ternak, A. Imágenes con Tensor de Difusión en Resonancia Magnética Rev. Argent. Neuroc. 2007; 21: 49.

Romero, C.; Yañez, P.; Calva, J.; De Pino, G.; Meli, F. Imágenes con tensor de difusión en Resonancia Magnética. Principios básicos y aplicaciones clínicas. Arch. Neurol. Neuroc. Neuropsi-quiatr. 2008; 15(2): 25-29.

Salgado-Pineda, P.; Vendrell, P. La imagen por resonancia magnética en el estudio de la esquizo-frenia. Anales de Psicología 2004; 20(2): 261-272.

Comentario sobre el trabajo:

UTILIDAD EDUCATIVA Y DIAGNÓSTICA DE LA TRACTOGRAFÍA.

DR. NÉSTOR FLORENZANO

Integrante del Consejo Científico de la Revista Argentina de Anatomía Online.
Subdirector del Instituto de Morfología J.J. Naón, Facultad de Medicina, Universidad de Buenos Aires.

Revista Argentina de Anatomía Online 2010, Vol. 1, Nº1, pp. 30.

Los autores ponen de manifiesto en esta presentación, la utilidad de las imágenes Tensor de Difusión (como secuencia específica en los exámenes de RMI) en el vivo y en especial el modo Tractografía para la visualización, estudio y capacidades diagnósticas y educativas del mismo.

Dado que es una técnica novel en el estudio del SNC del ser humano vivo, desarrollada en forma significativa en la última década, se han realizado grandes aportes al estudio y mapeo de la disposición y dirección anatómica, relaciones, conductividad y plasticidad de los tractos de sustancia blanca en el Neuroeje.

Es importante la adaptación a este nuevo método y sus relaciones con las otras técnicas empleadas durante un examen de RMI, para lo cual los autores enfatizan las características físicas en la producción de dichas imágenes (anisotropía, difusión de las moléculas de agua, elasticidad y direccionalidad, etc) y la ejemplificación con casos patológicos de correlación.

Por último, el aporte de la comunicación a la enseñanza anatómica nos muestra una gran herramienta ya que con este tipo de técnicas no invasivas se pueden valorar los caracteres morfológicos, funcionales y de aplicación médica a diferentes situaciones.

Dr. Néstor Florenzano
Integrante del Consejo Científico